成人期の大動脈弁下狭窄を伴う大動脈弁閉鎖不全症に対しValsalva graftを用いたY-incision弁輪拡大，左室流出路心筋切除，大動脈弁置換術を施行した1例

風間 慎太朗* 中村 喜次* 安元 勇人* 新妻 楠望* 中山 泰介*
鶴田 亮* 伊藤 雄二郎* 林 祐次郎* 鹿田 文昭**

重症大動脈弁閉鎖不全症に大動脈弁下狭窄症を合併した患者に，Y-incision techniqueでの弁輪拡大術，大動脈弁下線維性肥厚部・異常心筋切除，大動脈弁置換を施行した1例について報告する．大動脈弁下狭窄症は先天性心疾患として知られており，成人症例での報告は少ない．大動脈弁置換が必要な症例の場合，左室流出路狭窄に対して肥厚心筋切除のみでは狭窄部解除が不十分な可能性がある場合，Konno法による弁輪拡大と大動脈弁置換が選択されることが多い．一方，近年Y-incision techniqueによる弁輪拡大の報告がある．従来のManouguian法，Konno法と異なり左房や僧帽弁，右室流出路への侵襲を加えず弁輪拡大することが可能であることが報告されている．本症例において従来であればKonno法が検討されるところではあるが，術前CT・心エコーではY-incision techniqueによる大動脈弁輪拡大と線維性肥厚部・異常心筋切除が可能と考えられ，良好な結果を得られた1例を経験したため報告する．日心外会誌54巻5号：228–232（2025）

キーワード：大動脈弁下狭窄症；大動脈弁閉鎖不全症；弁輪拡大術

A Case of Aortic Valve Regurgitation with Subvalvular Aortic Stenosis and Extremely Small Annulus Treated with Left Ventricular Outflow Tract Myectomy with Y-incision Annular Enlargement and Aortic Valve Replacement

Shintaro Kazama*, Yoshitsugu Nakamura*, Yuto Yasumoto*, Kusumi Niitsuma*, Taisuke Nakayama*, Ryo Tsuruta*, Yujiro Ito*, Yujiro Hayashi*, and Fumiaki Shikada**（Department of Cardiovascular Surgery, Chiba-nishi General Hospital*, Matsudo, Japan, and Department of Cardiovascular Surgery, The University of Tokyo Hospital**, Tokyo, Japan）

We report on a case of left ventricular outflow tract myectomy with Y-incision annular enlargement and aortic valve replacement for aortic valve regurgitation associated with subvalvular aortic stenosis. Subvalvular aortic stenosis is recognized as congenital heart disease, with a few reports in adult cases. Left ventricular outflow obstruction in cases of subvalvular aortic stenosis can be relieved by either the Konno procedure or a modified Konno procedure. Additionally, there has been an increasing number of reports of valve annular enlargement using the Y-incision technique recently. Unlike the Manouguian and Konno procedure, the Y-incision technique allows for valve annular enlargement without cutting the left atrium, mitral valve, or right ventricular outflow tract. While the Konno procedure would typically be considered for this case, the Y-incision technique was selected for valve annular enlargement. This approach provided a clear view from the aortic valve annulus, enabling the excision of fibrous thickening and abnormal myocardium excision. This case resulted in a favorable postoperative course. Jpn. J. Cardiovasc. Surg. 54: 228–232 (2025)

Keywords: subvalvular aortic stenosis; aortic valve regurgitation; annular enlargement

症例：62歳，女性．

主訴：呼吸苦．

既往歴：心原性脳梗塞（59歳），高血圧，脂質異常症，心房細動．

現病歴：XX年前より呼吸苦症状あり近医を受診，心房細動を合併する重症大動脈弁閉鎖不全症の診断にて手術治療目的で当院を紹介受診となった．

2025年1月17日受付，2025年5月22日採用
Corresponding author: Shintaro Kazama
Department of Cardiovascular Surgery, Chibanishi General Hospital, Matsudo, Japan
*千葉西総合病院心臓血管外科
〒270–2251 松戸市金ヶ作107–1
**東京大学病院心臓外科

本研究において一切の利益相反や研究資金の提供はない．
None of the authors of this manuscript has any financial or personal relationship with other people or organizations that could inappropriately influence their work.

©The Japanese Society for Cardiovascular Surgery 2025 doi : 10.4326/jjcvs. 54. 228

症　　例

入院時現症：身長 161 cm，体重 74.7 kg.

胸部 X 線写真：心胸郭比 58.6%，肋骨横隔膜角は鋭.

心電図：心房細動，ST 変化なし.

経胸壁心エコー：左室駆出率 71.3%，左室拡張末期径 46.6 mm，左室収縮末期径 27.7 mm，左房径 49.2 mm，左室壁運動異常なし.

重症大動脈弁閉鎖不全症，軽症僧帽弁閉鎖不全症，軽症三尖弁閉鎖不全症．平均左室–大動脈圧格差 51.1 mmHg，心室中隔壁径 9.7 mm，左室後壁径 10.2 mm.

経食道心エコー：大動脈弁下に線維性組織と肥厚心筋による形態的な狭窄を認め，収縮期にカラードップラー上で同部位を中心に乱流を認める（Fig. 1）.

胸部 CT：上行大動脈最大径 36 mm.

心臓 CT：冠動脈に有意狭窄なし．弁輪下面積 192 mm^2，大動脈弁輪径 15 mm.

左室流出路内の最狭窄部位で 78 mm^2．右冠尖下を中心に，線維性組織と肥厚心筋によると考えられる狭窄を左室流出路内に限局して認める（Fig. 2）.

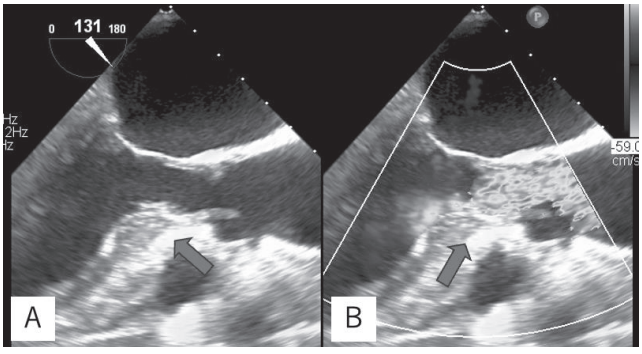

Fig. 1

（A）Preoperative transesophageal echocardiography. Arrow indicates the thick fibromuscular below the aortic valve.（B）Arrow indicates turbulence at the level of the left ventricular outflow tract in systole.

以上の所見より，狭小大動脈弁輪に合併した重症大動脈弁閉鎖不全症および大動脈弁下狭窄症の合併の診断となった.

上記よりそれぞれに治療介入が必要であるが，大動脈弁閉鎖不全症に対しては術前 CT 計測で弁輪径 15 mm の狭小弁輪への人工弁置換になるため，Y-incision[1, 2] での弁輪拡大，その後の大動脈弁置換術の方針とした．また，大動脈弁下狭窄症に対しては大動脈弁側からの視野での線維性組織の切除による左室流出路狭窄解除の方針とした．また，右冠尖下の心室中隔壁の肥厚に対しては Morrow reference に準じた切除，心房細動の合併に対して左心耳閉鎖術を行う方針とした.

手術所見：胸骨正中切開を行った．人工心肺確立前に施行した術中経大動脈壁エコーで，上行大動脈遠位側に内膜肥厚が認められたため，右腋窩動脈送血，上大静脈・下大静脈の 2 本脱血で体外循環を確立した.

Atriclip（AtriCure Inc., Mason, OH, USA）35 mm で左心耳閉鎖術を施行した後に大動脈を遮断した．心筋保護液を順行性，逆行性に注入し，心停止を得た.

上行大動脈を斜切開し大動脈弁尖を摘除すると，左冠尖を除く大動脈弁輪下の 2/3 周にわたり線維性肥厚部が認められ，丁寧にすべて除去した（Fig. 3）.

その後，無冠尖と左冠尖の交連部より切り下し，左冠動脈との距離を確認しながら，左冠尖・無冠尖それぞれの弁尖下 nadir に向かって，Y-shape に切開を加えた．大動脈弁下線維性肥厚部切除・Y-incision で 16 mm ブジーの通過，Morrow reference に準じ右冠尖下の異常心筋を 10 mm 幅，5 mm の深さ程度に切除し，19 mm ブジーの通過を確認した.

Y-shape 切開後に大動脈弁を左右に展開すると周径 25 mm 程度への広がりを認めたため，弁輪拡大用のパッチとして 28 mm J Graft Valsalva（Japan Lifeline Co., Ltd., Tokyo, Japan）を選択し，その Valsalva 部の 1/3 を切り取って縫着した．パッチを縫着後，Inspiris Resilia™（Edwards

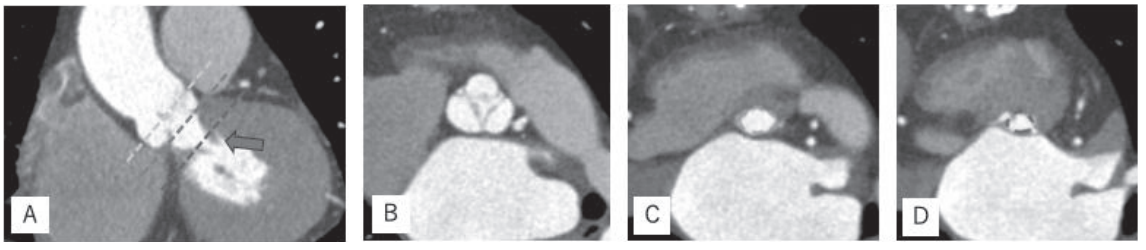

Fig. 2

（A）Preoperative cardiac CT showed thick fibromuscular ridge located below the aortic valve.（B）Preoperative cardiac CT with axial slice at the level of the Valsalva sinus.（C）Preoperative cardiac CT with axial slice at the level of the basal ring. This area is 192 mm^2. The estimated aortic valve annulus diameter is 15 mm.（D）Preoperative cardiac CT with axial slice at the level of the narrowest part of left ventricular outflow tract. This area is 78.9 mm^2.

Lifesciences, Irvine, CA, USA）23 mm を supra annular position で大動脈弁位に縫着した（Fig. 4）．大動脈遮断を解除後，人工心肺からの離脱は容易であった．人工心肺時間は 227 分，大動脈遮断時間は 150 分であった．経過は良好であり，術後 3 日で ICU を退室した．

術後経胸壁心エコーでは平均左室–大動脈圧格差で 14 mmHg へ改善し，明らかな人工弁機能不全は認められなかった．術後心臓 CT で術前の左室流出路最狭窄部位は 193 mm^2 に改善を認めた（Fig. 5）．

病理検査では切除弁下組織に線維性肥厚認めた．

Morrow による切除中隔心筋には心内膜肥厚あり，心内膜と心筋層の境界部に少量の脂肪組織認めた．

切除弁下組織は大動脈弁下狭窄症における線維性肥厚と一致し，切除中隔心筋は反応性心筋肥大と考えられる[3, 4]．

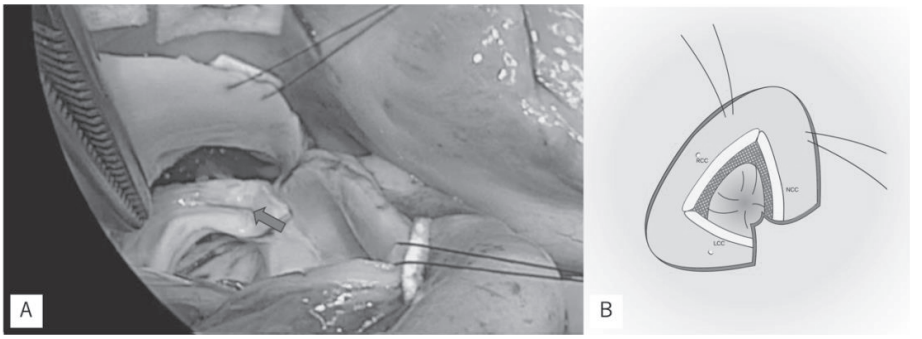

Fig. 3
（A）Intraoperative view from the patient's right side after aortic cusp excision. Arrow indicates thick fibromuscular ridge below the aortic valve.（B）Schema of the surgical procedure. The dot area indicates a thick fibromuscular ridge.



Fig. 4
（A）An intraoperative view from the patient's right side while sewing a J Valsalva. We are using a J Valsalva graft cut down to one-third of its size.（B）An Inspiris 23 mm was implanted in the supra-annular position. When implanting on a J Valsalva, we create the implantation line in the shape of a lobe.

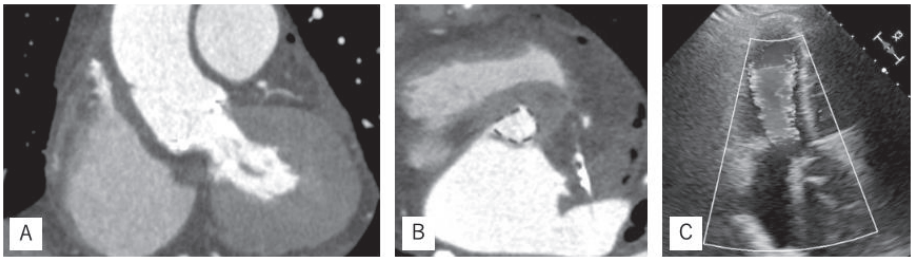

Fig. 5
（A）Postoperative cardiac CT showed no narrow lesion that existed below the aortic valve before the operation.（B）Postoperative cardiac CT with axial slice at the level of the narrowest part of left ventricular outflow tract. The area at the same site, which was 78.9 mm^2 preoperatively, showed improvement to 193 mm^2.（C）Postoperative transthoracic echocardiography showed no prosthetic valve dysfunction, subvalvular stenosis was observed.

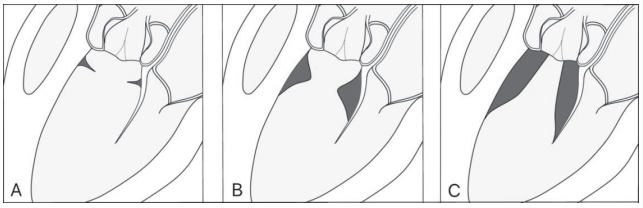

Fig. 6
（A）Thin membrane just below the aortic valve. This type is the most common.（B）Thick fibromuscular ridge.（C）Tunnel type. Modified from Devabhaktuni SR, Chakfeh E, Malik AO et al. Clin Cardiol 2018; 41: 131–6.

考　　察

大動脈弁下狭窄症の発生要因は遺伝的素因を背景にした先天性疾患と考えられており，心雑音，心不全等の徴候や心室中隔欠損，大動脈弁縮窄といった合併心疾患をきっかけに診断されることが多い．高齢での診断症例は身体所見や心不全症状に乏しいために検査に至らず発見されなかった稀なケースであると考えられる[3, 5]．

明確な治療適応は定まっていないが平均左室–大動脈圧格差 30 mmHg より大きい，もしくは著明な左室肥大を有する場合に手術適応が検討される[3]．術式としては大動脈弁下肥厚部位切除，それで不十分な場合は Konno 法やその変法で大動脈弁置換を伴わない modified Konno 法で左室流出路を切開し狭窄を解除する術式が適応となる．一方，狭小弁輪への大動脈置換術の際の弁輪拡大術は一般的に Nicks 法や Manouguian 法，Konno 法が行われてきた．近年，Yang B らが Y-incision technique を大動脈弁輪拡大術として発表した[1, 2]．この方法は，Manouguian 法や Konno 法と比較すると，左房や右室への切開が必要でなく侵襲が少なく，弁輪の 3〜5 サイズアップが可能であり，かつ良好な手術成績であることからその報告が増えている[6, 7]．本症例において術前 CT 計測での弁輪径から予測した留置可能な人工弁での有効弁口面積係数を考慮すると中等度患者–人工弁不適合に相当する恐れがあった．中等度患者–人工弁不適合の場合，長期予後が良好でない可能性が示唆されており[8, 9]，大動脈弁輪拡大の併施が必要であった．術式選択については，Y-incision technique の低侵襲性や Y-shape 切開後の良好な視野からの大動脈弁下狭窄部切除が可能であり決定した．Y-incision technique 登場以前ならば Konno 法が検討されるであろうが，本症例のような術式であれば右室自由壁に侵襲を加えることなく，左室流出路の弁下狭窄部解除が可能となる．なお，本症例のような Y-incision technique での弁輪拡大，弁下狭窄部解除を併施した大動脈弁置換術はいまだ報告されていない．

Y-incision technique で交連部切開を行った後のバルサルバ洞から弁輪部の再建については，Yang B らの原法では Hemashield Dacron patch（Boston Scientific Corp, Natick, MA, USA）を使用しており[1, 2]，他術者による複数の症例報告でも同様の方法が選択されている[6, 7]．当施設では，J Graft Valsalva のバルサルバ部を 1/3 周に切開し，弁輪部に縫着している．J Valsalva graft のバルサルバ部にある縦シワによって人工弁留置後に弁輪だけでなく弁下部に水平方向の広がりが生まれると考え，この選択を行っている．また，グラフト部の弁縫着ラインは逆 U 字に設定し縫着することでグラフトを大動脈弁側に押し下げ，垂直方向の可動性が広がることを期待し，それぞれに立体的な膨らみをもたせている（Fig. 4）．

大動脈弁下狭窄症はエコーでの精査にて大動脈弁下領域に狭窄領域がある場合に診断される．先天的に左室駆出路狭窄を有する新生児は 1 万出生あたり 6 人といわれ，そのうちの 14% が大動脈弁下領域に狭窄を認めている[10]．その病型として，主に大動脈弁輪下に限局した膜様肥厚型，幅の広い線維筋性肥厚型，左室流出路全周性に狭窄を有するトンネル型があり，膜様肥厚型が 75〜85% と最多である[3]（Fig. 6）．

また，大動脈弁下狭窄症における 50% 以上で大動脈弁閉鎖不全症を合併しており，その原因としては圧格差に伴う収縮期駆出流速の上昇で弁尖が障害を受けるためと考えられている[3, 11]．その裏付けとして大動脈弁閉鎖不全症の発症因子として平均左室–大動脈圧格差 50 mmHg 以上は単独の危険因子と報告されている[12]．本症例においては未診断の線維性トンネル様の弁下・弁輪狭窄があり，その圧格差による弁尖障害で大動脈弁閉鎖不全症を発症したと考えられる．

Donald らが大動脈弁狭窄症に左室流出路狭窄を合併する症例に対する外科的手術成績を報告しているが，29%（20/69）の症例に左室流出路狭窄が再発，19%（13/69）の症例が左室流出路に対する再手術が必要と報告している．その中で，初回手術が 5 歳以下の若年の症例や，術後の左室流出路の平均圧格差が 15 mmHg より大きい場合を再発の危険因子と報告した[13]．また，Agrawal らは成人期の大動脈弁下狭窄修復術後の遠隔成績を報告している．大動脈弁下狭窄症の再発・再手術の危険因子は，術前の高い NYHA や BMI とともに，大きい左室流出路最大圧格差が示されている[14]．

本症例は高齢の手術症例であり左室流出路は十分に拡大され，術後エコーの評価で圧格差の軽減を認めるため再発の可能性は低いと考えられるが，左室流出路狭窄の再発の有無に注意して経過を観察する必要がある．

文　　献

1）Yang B, Naeem A. A Y incision and rectangular patch to

enlarge the aortic annulus by three valve sizes. Ann Thorac Surg 2021; 112: e139–41.
2) Yang B, Ghita C, Makkinejad A et al. Early outcomes of the Y-incision technique to enlarge the aortic annulus 3 to 4 valve sizes. J Thorac Cardiovasc Surg 2022; 16: 22–3.
3) Devabhaktuni SR, Chakfeh E, Malik AO et al. Subvalvular aortic stenosis: a review of current literature. Clin Cardiol 2018; 41: 131–6.
4) Abecasis J, Gouveia R, Castro M et al. Surgical pathology of subaortic septal myectomy: histology skips over clinical diagnosis. Cardiovasc Pathol 2018; 33: 32–8.
5) Freedom RM, Pelech A, Brand A et al. The progressive nature of subaortic stenosis in congenital heart disease. Int J Cardiol 1985; 8: 137–48.
6) Boskovski MT, Arammash M, Nguyen TC et al. Minimally invasive aortic valve replacement with Y-incision aortic root enlargement. Ann Cardiothorac Surg 2024; 13: 303–5.
7) Matsumoto Y, Yamazaki M, Hashimoto T et al. Y incision and roof technique for aortic root enlargement: a minimally invasive approach. Ann Thorac Surg Short Rep 2023; 1: 422–5.
8) Florath I, Albert A, Rosendahl U et al. Impact of valve prosthesis-patient mismatch estimated by echocardiographic-determined effective orifice area on long-term outcome after aortic valve replacement. Am Heart J 2008; 155: 1135–42.
9) Koch CG, Khandwala F, Estafanous FG et al. Impact of prosthesis-patient size on functional recovery after aortic valve replacement. Circulation 2005; 111: 3221–9.
10) Barekatain A, Fanari Z, Hammami S et al. Subvalvular aortic stenosis. Del Med J 2015; 87: 346–8.
11) Oliver JM, González A, Gallego P et al. Discrete subaortic stenosis in adults: increased prevalence and slow rate of progression of the obstruction and aortic regurgitation. J Am Coll Cardiol 2001; 38: 835–42.
12) van der Linde D, Takkenberg JJ, Rizopoulos D et al. Natural history of discrete subaortic stenosisin adults: a multicentre study. Eur Heart J 2013; 34: 1548–56.
13) Donald JS, Naimo PS, d'Udekem Y et al. Outcomes of subaortic obstruction resection in children. Heart Lung Circ 2017; 26: 179–86.
14) Agrawal A, Arockiam AD, Majid M et al. Contemporary clinical characteristics, imaging, management, and surgical and nonsurgical outcomes of adult patients with subaortic stenosis. J Am Heart Assoc 2024; 13: e036994.