胸骨後経路胃管再建術後に左小開胸アプローチで右冠動脈領域に大伏在静脈を用いたA–Cバイパスを施行した1例

新妻楠望* 中前亨介* 森田耕三** 中村喜次* 新浪博士**

症例は73歳男性で10年前に食道癌に対して食道全摘術および胸骨後経路での胃管再建術を施行された．右冠動脈近位部に対して経皮的冠動脈形成術の既往があるが，今回胸痛を主訴に当院受診し，急性冠症候群の疑いで冠動脈造影検査を施行され，右冠動脈近位部に留置されたステント内に再狭窄を認め，責任病変と判断された．薬剤溶出性バルーンによる拡張を施行され症状は改善したものの，ステントの拡張不良による狭窄が残存したため，冠動脈バイパス術目的に当科紹介となった．CTでは胸骨直下に再建した胃管があり，胸骨正中切開でのアプローチは胃管損傷のリスクが高いと考えられた．左小開胸アプローチとし，グラフトは大伏在静脈を選択した．手術は右半側臥位で左第5肋骨上に前腋窩線から鎖骨中線上まで約10 cmの皮膚切開をおき，同一皮膚切開から第5肋間と第3肋間をそれぞれ開胸し，房室結節枝と上行大動脈の視野を展開した．まず第3肋間から3.8 mmのパンチャーとハートストリングIII（Getinge, Lindholmspiren, Sweden）を用いて大伏在静脈を上行大動脈に中枢側吻合した．次に大伏在静脈を左胸腔内経由で誘導し，第5肋間の視野で房室結節枝に側々吻合した．吻合後のグラフト血流量は48 ml/minであった．術後経過は特記した異常なく，造影CTでバイパス血流が保たれていることを確認し，術後12日目に自宅退院となった．食道癌術後に心臓手術が必要となった症例報告は散見されるが，アプローチや術式選択に工夫を要することが多いため，文献的考察を加えて報告する．日心外会誌54巻2号：64–68（2025）

キーワード：食道癌；胸骨後経路胃管再建術後；低侵襲冠動脈バイパス手術；ステント内再狭窄；経皮的冠動脈形成術

A Case of A–C Bypass via Left Mini-Thoracotomy Using the Great Saphenous Vein for the Right Coronary Artery in Patient with the Gastric Tube Reconstruction via the Retrosternal Route

Kusumi Niitsuma*, Kosuke Nakamae*, Kozo Morita**, Yoshitsugu Nakamura*, and Hiroshi Niinami**
(Department of Cardiovascular Surgery, Chibanishi General Hospital*, Matsudo, Japan, and Department of Cardiovascular Surgery, Tokyo Women's Medical University**, Tokyo, Japan)

A 73-year-old man, who underwent total esophagectomy and gastric tube reconstruction via the retrosternal route for esophageal cancer 10 years eariler, was referred to our hospital with chest pain. He was suspected of acute coronary syndrome, and coronary artery angiography was performed, showing in-stent restenosis of the proximal site of the right coronary artery, diagnosed as the culprit lesion, and drug-coated ballooning was performed. His symptoms improved, however, the poor expansion of the stent and in-stent stenosis remained, and he was referred to our department for coronary artery bypass surgery. Because the gastric tube was reconstructed just below the sternum and performing sternotomy seemed to be difficult, a left mini-thoracotomy approach using great saphenous vein was planned. Under general anesthesia, an approximately 10-cm skin incision was made on the left fifth rib from the anterior axillary to the midclavicular line, and the chest wall was opened at the fifth and third intercostal spaces from the same skin incision, to secure views of the AV node branch and ascending aorta. First, the great saphenous vein was anastomosed to the ascending aorta from the third intercostal space, using 3.8 mm puncher and Heartstring III (Getinge, Lindholmspiren, Sweden). After that, the graft was guided extrapericardially via the left intrathoracic cavity, and was anastomosed to the AV nodal branch from the fifth intercostal space. The graft blood flow was 48 ml/min. The postoperative course was uneventful and contrast-enhanced CT confirmed the patency of the graft. Jpn. J. Cardiovasc. Surg. 54: 64–68 (2025)

2024年9月15日受付，2024年11月24日採用
Corresponding author: Kosuke Nakamae
Department of Cardiovascular Surgery, Chiba-Nishi General Hospital, Chiba, Japan
*医療法人徳洲会千葉西総合病院心臓血管外科
〒270–2251 松戸市金ケ作107–1
**東京女子医科大学心臓血管外科学講座

本研究において一切の利益相反や研究資金の提供はない．
None of the authors of this manuscript has any financial or personal relationship with other people or organizations that could inappropriately influence their work.

©The Japanese Society for Cardiovascular Surgery 2025 doi : 10.4326/jjcvs. 54. 64

Keywords: esophageal cancer; gastric tube reconstruction via the retrosternal route; minimally invasive coronary artery bypass grafting; in-stent restenosis; peripheral coronary intervention

食道癌根治術後の5年生存率は45～50%とされており，これらの術後に心臓手術が必要となることが稀にある[1]．このような症例に対して胸骨正中切開による心臓手術を施行した報告は散見されるが，アプローチや術式選択に工夫を要する．

近年の心臓血管外科手術の成績向上はめざましく，多くの術式が小開胸アプローチで施行可能となった．冠動脈バイパス術はいぜんとして胸骨正中切開アプローチが主流であるが，一部では1枝ないしは多枝病変に対する低侵襲冠動脈バイパス手術（Minimally invasive cardiac surgery-coronary artery bypass grafting; MICS-CABG）も行われるようになってきた[2]．

今回われわれは，食道癌術後で胸骨後経路胃管再建のため，胸骨正中切開困難症例における右冠動脈ステント内再狭窄に対して，左小開胸アプローチでMICS-CABGを施行した1例を経験したので報告する．

症　　例

症例：73歳，男性．

主訴：胸痛．

既往歴：食道癌（63歳時，食道全摘術および胸骨後経路胃管再建後），大腸癌術後，経皮的冠動脈形成術（右冠動脈近位部病変に対して，71歳時に2度ステント留置術，72歳時にバルーン拡張術を施行），高血圧症．

現病歴：63歳時に食道癌に対して食道全摘術および胸骨後経路胃管再建術を施行された既往のある患者．71歳時に右冠動脈近位部の高度狭窄による急性冠症候群に対して経皮的冠動脈形成術を施行され，以後同部位のステント内再狭窄に対して2度経皮的冠動脈形成術を施行された．今回，間欠的な胸痛を主訴に当院循環器内科を受診し，冠動脈造影検査で右冠動脈近位部のステント内再狭窄による急性冠症候群と診断され，同部位に薬剤溶出性バルーンによる拡張（Drug-Coated Baloon; DCB）を施行された．症状は消失したが，ステントの拡張が不十分で狭窄が残存しており，手術目的に当科紹介となった．

内服薬：プラスグレル 3.75 mg，アスピリン 100 mg，エソメプラゾールマグネシウム水和物カプセル 20 mg，ピタバスタチンカルシウム水和物 2 mg，オルメサルタンメドキソミル 10 mg，ニコランジル 15 mg．

入院時現症：身長 174 cm，体重 64.7 kg，体表面積 1.73 m^2，血圧 124/78 mmHg，脈拍 73/分・整，心雑音を聴取せず．手術痕は頸部と上腹部にあり，胸部正中にはなし．

入院時検査所見：TP 7.2 g/dl，Alb 4.1 g/dl，AST 30 U/L，ALT 24 U/L，LDH 192 U/L，CPK 75 U/L，BUN 17.4 mg/dl，Cre 0.74 mg/dl，eGFR 78.7 ml/min/1.73 m^2，Na 138 mEq/L，K 4.9 mEq/L，Cl 105 mEq/L，CRP 0.14 mg/dl，WBC 63,100/μl，Hb 11.9 g/dl，Plt 37.0万/μl，BNP 44.8 pg/ml，HbA1c 5.4%．

胸部X線写真：心胸郭比41%，肺血管陰影の増強を認めなかった．

12誘導心電図：洞調律，心拍数 87/分，四肢誘導II，III，aVF，前胸部誘導V5–6で陰性T波を認めた．

経胸壁心エコー：左室拡張末期径 47 mm，左室収縮末期径 29 mm，左室駆出率 67.6%，下壁に中等度の収縮低下を認めた．有意な弁膜症は認めなかった．

CT検査（Fig. 1）：胸骨後面に再建胃管を認めた．局所再発所見やリンパ節腫大は認めなかった．上行大動脈は43 mmと軽度拡大し，軽度の内膜肥厚と散在性の石灰化を認めた．

冠動脈造影検査（Fig. 2）：右冠動脈近位部のステント留置部に99%狭窄を認め，同部位にDCBを施行するも，ステントの拡張が不十分で75%狭窄が残存した．

ステント内再狭窄に対してDCBを施行し胸部症状は改善するも，ステントの拡張不良で狭窄が残存したことから，CABGの適応と判断された．胸骨後経路胃管再建術後で胸骨正中切開は胃管損傷のリスクがあるため，左小開胸アプローチを選択した．バイパスのターゲットは術前の3DCTからは，左開胸アプローチでは房室結節枝がより手前に位置し吻合しやすいと考えられた．また，右冠動脈中枢の病変であることから，後下行枝との連続性も保たれて

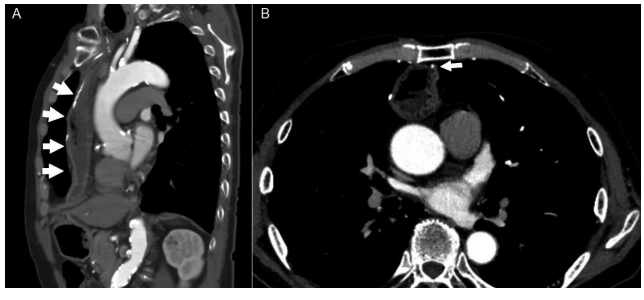

Fig. 1

（A）Preoperative enhanced computed tomography shows that the reconstructed gastric tube（white arrow）and（B）right gastroepiploic artery（white arrow）were confirmed posterior to the sternum.

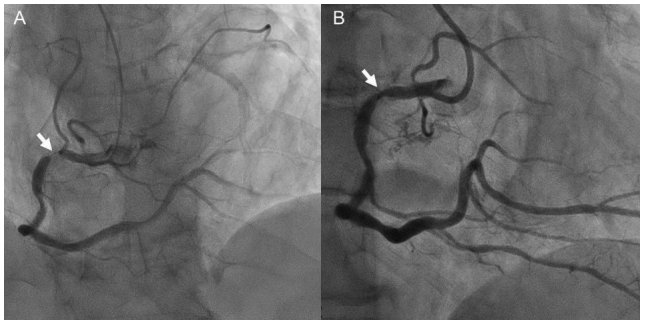

Fig. 2
（A）Coronary artery angiography showed 99% in-stent restenosis at the proximal site of the right coronary artery and（B）drug-coating ballooning was performed, however, residual in-stent stenosis was confirmed（white arrow）.

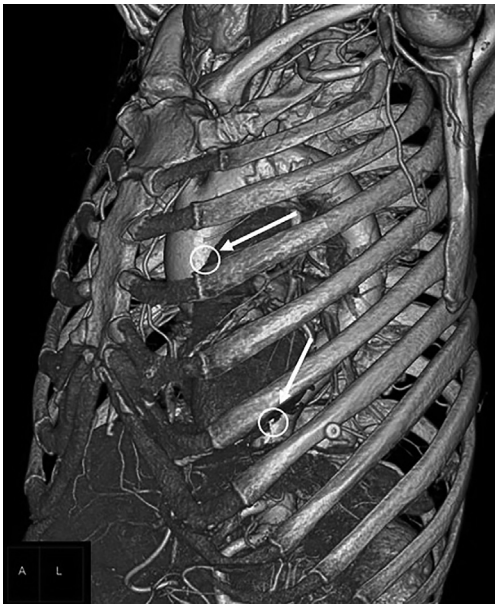

Fig. 3
Preoperative three-dimensional computed tomography with rib cage helps us to make a preoperative plan about which intercostal space are preferable to approach the ascending aorta（upper white arrow）and atrioventricular node artery（lower white arrow）.

いると判断し，ターゲットとした．グラフトは，右内胸動脈は再建胃管との癒着が懸念されること，右胃大網動脈は再建胃管の栄養血管であること，左内胸動脈はターゲットまでの十分なグラフト長の採取が困難であることに加え，年齢と期待される余命から，大伏在静脈（Saphenous vein graft; SVG）を選択した．術前の再構成した3DCTでは，第3肋間および第5肋間からのアプローチで，上行大動脈および房室結節枝への良好な視野が得られると考えられた(Fig. 3)

手術所見（Fig. 4）：全身麻酔下に左下腿からSVGを採取した．第5肋骨上で前腋窩線から鎖骨中線上まで10 cm程度の皮膚切開をおいた．まず第5肋間で開胸し，房室結節枝の視野を確認した．次に，同一皮膚切開から第3肋間で開胸し，上行大動脈の視野を確認した．肋間開胸器はソラトラックMICSリトラクターシステム（Medtronic, Dublin, Ireland）を使用した．全身ヘパリン化ののち，3.8 mmのパンチャーで上行大動脈をpunch outし，Heartstring III（Getinge, Lindholmspiren, Sweden）を用いて6–0ポリプロピレン糸の連続縫合で中枢側吻合した．次に第5肋間でOctopus Evolution AS（Medtronic）を用いて房室結節枝の視野を展開した．SVGをねじれがないように左胸腔内を経由して誘導し，8–0ポリプロピレン糸を用いて側々吻合した．吻合後のグラフト血流量は48 ml/minで血流波形は良好であった．手術時間は209分だった．

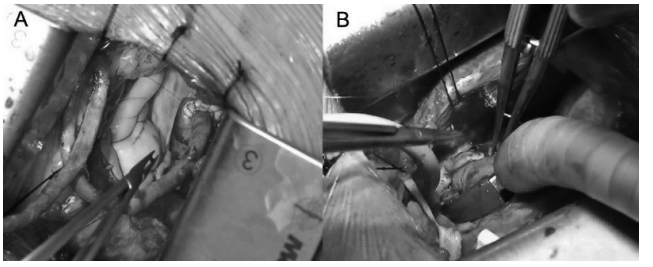

Fig. 4
（A）Intraoperative findings showing proximal anastomosis to the ascending aorta and（B）distal anastomosis to the atrioventricular node artery with good view from the third and fifth intercostal space, respectively, without severing the ribs.



Fig. 5
Postoperative 3D CT showed patency of the bypass graft.

術後経過：術6時間後に人工呼吸器を離脱した．術翌日より食事を開始し，術後2日目に一般病棟に転床した．術後5日目に冠動脈CTでグラフトの開存を確認した（Fig. 5）．経過良好につき，術後12日目に自宅退院となった．

現在，心臓手術より半年が経過し，食道癌手術より 10 年が経過しているが，心臓関連イベントや癌の再発なく元気に日常生活を過ごされている．

考　　察

食道癌術後の再建経路は胸骨前経路，胸骨後経路，後縦隔経路があり，心臓手術に際してのアプローチは症例ごとに十分に検討する必要がある．胸骨後経路胃管再建術後の症例では，胃管とそれを栄養する右胃大網動脈が胸骨後面（前縦隔）に位置しているため，胸骨正中切開の際に胃管損傷とそれに伴う縦隔炎発症，および再建胃管壊死のリスクがある．これまでに食道癌術後患者における心臓手術においては胸骨正中切開のほか，右開胸および左開胸での報告が複数ある[3~5]が，とりわけ弁膜症手術においては右開胸アプローチが，左冠動脈領域における CABG に関しては左開胸アプローチが選択される傾向にあり，昨今普及しつつある通常の MICS でのアプローチと同様の視野を得ることができると考えられる．その他，選択するグラフトや心機能，人工心肺使用の有無などから胸骨正中切開を選択せざるを得ない症例もあるが，縦隔炎発症や右胃大網動脈損傷による再建胃管壊死のリスクを考慮すると，患者への手術侵襲とリスクを可能なかぎり減じるアプローチを選択することが望ましい．

緊急手術等で胸骨正中切開を選択せざるを得ない場合，上腹部および頸部を小切開し，全長にわたり胸骨後面と胃管を剥離しておくことと，銀杏葉型のスターナムソーを用いて胸骨正中切開を行うことで，胃管損傷を回避できるとの報告がある[6, 7]．一方で弁膜症に対する MICS アプローチは，正中切開でのアプローチと比較して，人工心肺時間や手術時間が延長する傾向にあるものの，術後出血や疼痛，呼吸器合併症や創傷治癒遅延を減らし，特に高齢者に対する身体的負担を軽減できる可能性が指摘されている[8, 9]．また，僧帽弁疾患などでは，MICS アプローチのほうが良好な視野を得られる可能性もある[10]．

近年では弁膜症に対する MICS は 2018 年より保険収載され，多くの施設でさかんに行われるようになってきた．一方で虚血性心疾患に対する MICS は，左冠動脈前下行枝に対する左開胸での CABG を中心として徐々に広まってきている．また，一部の施設では回旋枝や，右冠動脈領域も含めた完全血行再建も行われている[2]が，まだ一般的な術式とは言えないだろう．胸骨正中切開アプローチでの CABG と比較すると，MICS-CABG は胸骨骨髄炎はなく，在院日数の短縮や輸血率の低下，社会復帰の早さといった低侵襲手術ならではのメリットが多く報告されている[11, 12]．これまでの報告では，MICS-CABG は平均バイパス本数は 2 本程度であることや，右冠動脈領域へのバイパスが少ない傾向にあった[13~15]が，長期的な生存率は胸骨正中切開による CABG と比較しても遜色ないとの報告[16, 17]もあり，低侵襲化も相まって今後さらに広まっていくと考えられる．

本症例では，PCI 後のステント内再狭窄により胸痛発作が出現しており，当初は救命のために DCB を施行し症状は改善したが，残存狭窄を認めたため待機的に CABG を行う方針とした．CT では，再建胃管は胸骨後面のやや右側に位置しており，正中切開や右開胸での右内胸動脈の剥離は困難と考えられた．そのため，左開胸アプローチとし，グラフトは，食道癌術後で胃管再建後であり *in-situ* graft として右胃大網動脈が使用できないことや年齢等を考慮し，SVG を選択した．術前の造影 CT を 3 次元構築し，肋骨と上行大動脈およびターゲットとなる房室結節枝の位置関係を十分に把握し，皮膚切開の位置を決定した．同一皮膚切開から第 3 および第 5 肋間で開胸し，それぞれの視野から上行大動脈および房室結節枝の視野を展開することで，肋骨を離断する必要がなく，術後の胸郭動揺や手術侵襲の増大を回避し，低侵襲に治療を完遂することができた．

結　　語

胸骨後経路胃管再建後に左小開胸アプローチで右冠動脈領域に大伏在静脈を用いた A–C バイパスを施行した 1 例を経験した．肋骨と吻合箇所の位置関係を把握しアプローチする肋間を選定するのに，術前の 3DCT が有効だった．同一皮膚切開から肋間をずらして視野を展開することで，肋骨を離断する必要がなく，低侵襲に治療を完遂することができた．

文　　献

1) Makuuchi H, Shimada H, Chino O et al. Outcome of the treatment for esophageal cancer. Shokaki Geka 2009; 32: 552–7.
2) Kikuchi K, Yoshino K, Sakai H et al. Minimally invasive coronary artery bypass grafting（MICS CABG）: indication and future prospects. Nihon Kanshikkan Gakkaizasshi 2023; 5: 19–24.
3) Kato Y, Miyamoto S, Minamimura H et al. A case of coronary artery bypass grafting through the left thoracotomy after substernal gastric interposition for carcinoma of the esophagus. Jpn J Cardiovasc Surg 2003; 32: 276–9.
4) Kanemitsu N, Aota M, Nakane T et al. Mitral valve replacement for mitral regurgitation with annular calcification after esophageal resection and retrosternal gastric tube reconstruction. Jpn J Cardiovasc Surg 2010; 39: 216–9.
5) Takami H, Doki Y, Yachiku K et al. Aortic valve replacement for patient with porcelain aorta and retrosternal gastric tube reconstruction after esophageal resection. Jpn J Cardiovasc Surg 2003; 51: 685–7.
6) Davierwala PM, Verevkin A, Sgouropoulou S et al. Minimally invasive coronary bypass surgery with bilateral internal

thoracic arteries: early outcomes and angiographic patency. J Thorac Cardiovasc Surg 2021; 162: 1109–19.
7) Tachibana K, Kikuchi K, Narayama K et al. Minimally invasive coronary artery bypass grafting with ultrasonically skeletonized internal thoracic artery. JTCVS Tech 2022; 14: 107–13.
8) Modi P, Hassan A, Chitwood WR Jr. Minimally invasive mitral valve surgery: a systematic review and meta-analysis. Eur J Cardiothorac Surg 2008; 34: 943–52.
9) Grossi EA, Galloway AC, Ribakove GH et al. Impact of minimally invasive valvular heart surgery: a case-control study. Am Thorac Surg 2001; 71: 807–10.
10) Nakamae K, Oshitomi T, Uesugi H. A hybrid intervention for post-infarction papillary muscle rupture with severe mitral regurgitation: a case report. J Chest Surg 2022; 55: 239–42.
11) Lapierre H, Chan V, Sohmer B et al. Minimally invasive coronary artery bypass grafting via a small thoracotomy versus off-pump: a case-matched study. Eur J Cardiovasc Surg 2011; 40: 804–10.
12) Liang L, Ma X, Kong Q et al. Comparing patient outcomes following minimally invasive coronary artery bypass grafting surgery vs. coronary artery bypass grafting: a single-center retrospective cohort study. Cardiovasc Diagn Ther 2022; 12: 378–88.
13) Rajput NK, Kalangi TKV, Andappan A et al. MICS CABG: a single-center experience of the first 100 cases. Ind J Thorac Cardiovasc Surg 2021; 37: 16–26.
14) Uekihara K, Sakaguchi T, Matsukawa M et al. A case of acute stanford Type A aortic dissection after retrosternal gastric tube reconstruction for esophageal cancer. Jpn J Cardiovasc Surg 2014; 43: 134–7.
15) Morishima Y, Kugai T, Mabuni K et al. Aortic valve replacement concomitant with coronary artery bypass grafting after substernal gastric interposition for esophageal cancel. Jpn J Cardiovasc Surg 2014; 43: 67–71.
16) Barsoum EA, Azab B, Shah N et al. Long-term mortality in minimally invasive compared with sternotomy coronary artery bypass surgery in the geriatric population（75 years and older patients）. Eur J Cardiothorac Surg 2015; 47: 862–7.
17) Guo MH, Vo TX, Horsthuis K et al. Durability of minimally invasive coronary artery bypass grafting. J Am Coll Cardiol 2021; 78: 1390–1.