循環器領域における CT 新時代

2 層検出器 dual energy CT を用いた冠動脈プラーク，冠動脈周囲脂肪，肺動脈血栓，心臓腫瘍，先天性心疾患の評価

船橋伸禎[1)] 齋藤江里彩[2)] 岡本昌大[2)] 星　昂太郎[3)] 宿谷　篤[4)]
山崎隆広[4)] 中山泰介[5)] 中村喜次[5)] 鈴木正章[6)] 柳原希美[6)]
水野直子[7)] 河村朗夫[7)] 三角和雄[8)]

1）国際医療福祉大学医学部市川病院　循環器内科，2）千葉大学医学部　医学科，
3）国際医療福祉大学医学部　医学科，4）千葉西総合病院　放射線部，5）千葉西総合病院　心臓血管外科，
6）千葉西総合病院　病理部，7）国際医療福祉大学大学院　循環器内科，8）千葉西総合病院　循環器内科

はじめに

従来の CT では連続 X 線が用いられるが，この場合，低エネルギーから高エネルギーまでの X 線が混在しており，平均化された中位のエネルギーレベルの画像しか作成できない（**図 1A** に模式的に表す）．

一方で dual energy CT では撮影後に，任意のキロエレクトロンボルト（KeV）の“仮想単色 X 線エネルギー”CT 画像を表示できる（**図 1B** に模式的に表す）．また複数のエネルギーのデータを取得できることを利用して，従来型 CT では実現しなかった物質の弁別や実効原子番号，電子密度，ヨード密度強調画像の取得が可能になり CT 値以外の評価も可能となった[1)]．

2 層検出器 dual energy CT とは

従来より CT では Hounsfield Unit（HU）を単位とする CT 値のみが唯一の情報であった．実効原子番号，電子密度，ヨード密度強調画像とは，従来の CT 画像とは異なるコントラストの画像であり，dual-energy CT の登場により，初めて一般臨床に用いられるようになった[1)]．中でも 2 層検出器をもつ 128 列/256 スライス 2 層検出器 dual energy CT（7500, Philips）は，検出器側で X 線のエネルギーを分離することができる．そのシステムの長所は，2 管球システム，Switching システムを採用する他社の dual energy CT と異なり，検出器に X 線が入射すると，上層で低エネルギー成分，下層では高エネルギー成分の X 線が吸収され，2 つのエネルギーのデータを取得する時間，空間上の位置のずれがない．そのため他のシステムより明瞭に，実効原子番号，電子密度などの画像取得が容易に可能になった．これらの臨床的価値はいまだ定まっていないが，定量性が優れているため，新たなイメージングバイオマーカーになる可能性を秘めているとされる．本稿では 2 層検出器 dual energy CT を用いた冠動脈プラーク，冠動脈周囲脂肪，肺動脈血栓，心臓腫瘍，先天性心疾患の評価での有用性と可能性について述べる．

仮想単色 X 線エネルギー画像とは

これまでの CT では得ることのできない極端に低いエネルギー画像（最小 40 KeV）を得ることができる．

40 KeV の画像では**図 2** に示すように，造影剤で

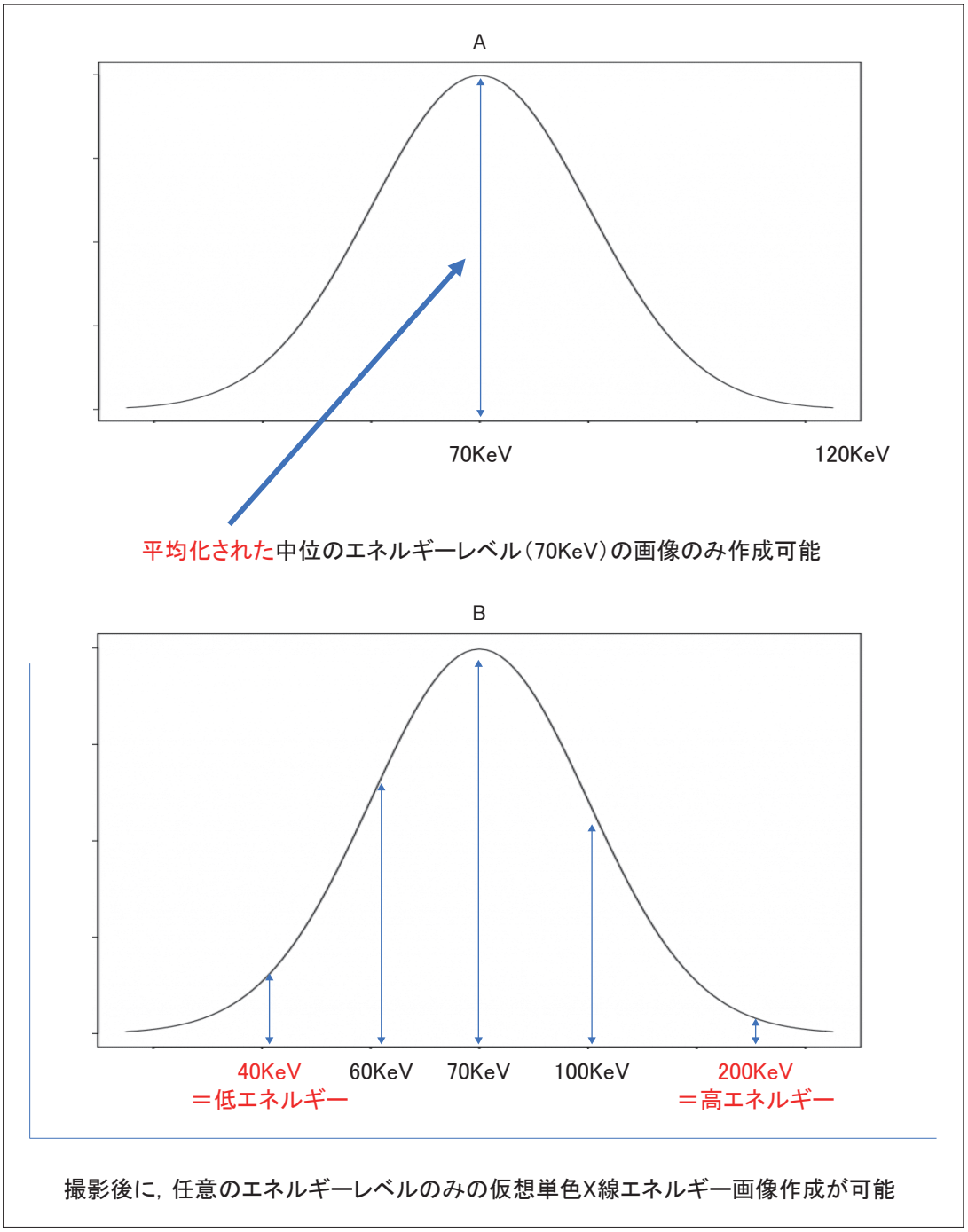

図 1　従来の CT と dual energy CT の違いの模式図

A：従来の CT；連続 X 線が用いられるが，この場合，低エネルギーから高エネルギーまでの X 線が混在しており，平均化された中位のエネルギーレベルの画像のみ作成可能．

B：2 層検出器 dual energy CT；管電圧 120 キロボルト（KV）で撮影されたすべての画像データで，撮影後にワークステーション上のスライディングカーソルを動かすことで 40-200 KeV 間の任意の仮想単色 X 線エネルギー CT 画像を表示することができる．

KeV：キロエレクトロンボルト

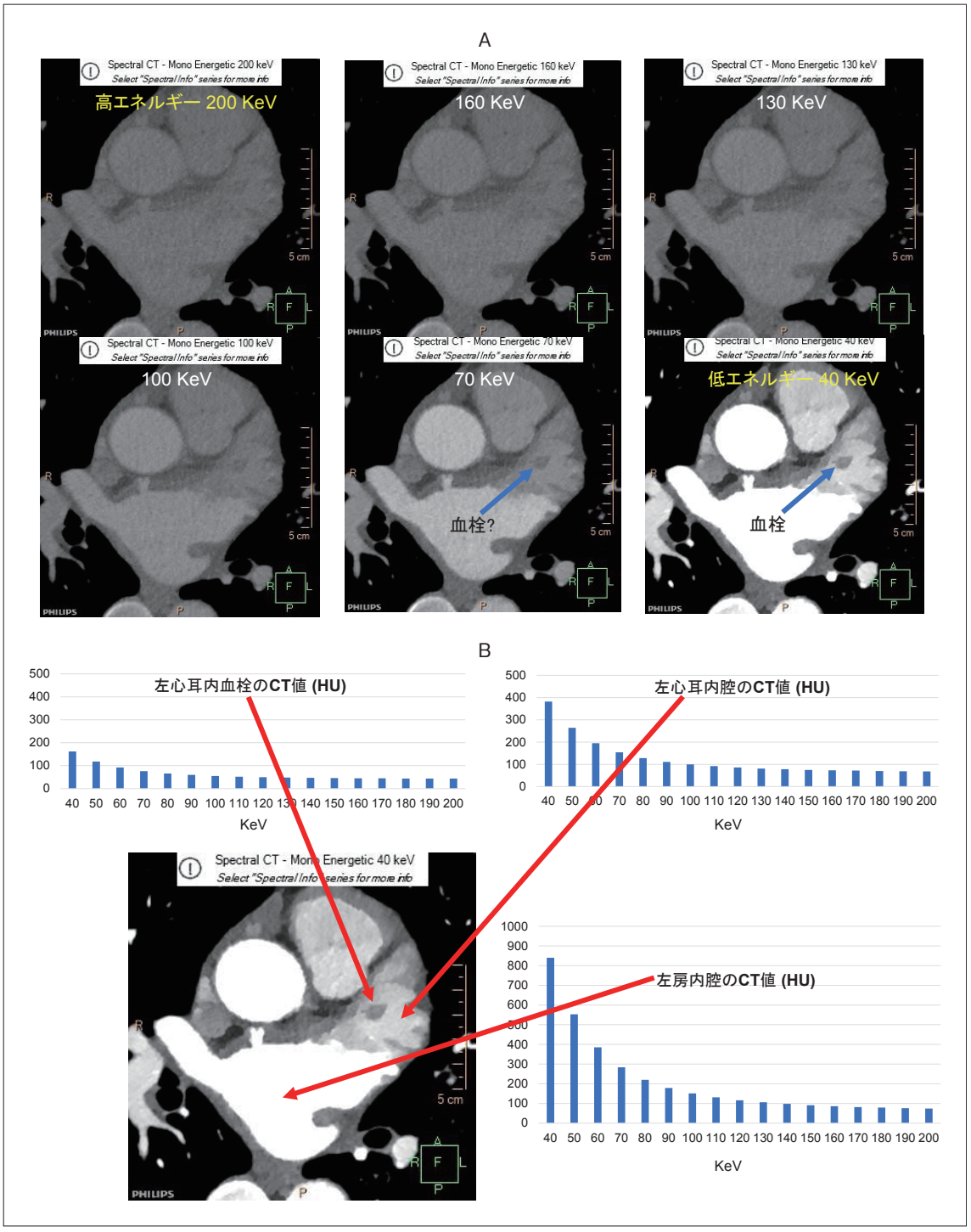

図 2　心房細動で左心耳内血栓が観察された症例の造影仮想単色 X 線エネルギー CT 画像

A：各エネルギーでの左房，左心耳の造影仮想単色 X 線エネルギー CT 画像；低エネルギーの 40 KeV ではじめて明瞭に血栓が観察できる．

B：各エネルギーでの左心耳内血栓，左心耳内腔，左房内腔の CT 値のスペクトラル分布；低エネルギーでの CT 値の上昇度が左房内腔＞左心耳内腔＞左心耳内血栓となっている．

満たされた左房や左室内のCT値が極端に上昇し，左心耳内や血栓とのコントラストがつき，左心耳内血栓の診断が容易である．この技術を用いた実臨床で最も有用な使用方法は，腎臓機能障害で少量の造影剤しか使用できない場合でも，撮影後に低エネルギー画像を作成することで明瞭に造影された画像を得ることができることであろう．また心筋の遅延造影を描出するのにも有用である．

CT値以外の新しい情報＝実効原子番号，電子密度，ヨード密度強調画像とは

実効原子番号

実効原子番号とは，ある物質がいくつかの元素の化合物によって構成されている時，これを1つの元素に置き換えたと仮定した時の原子番号で，例えば水の実効原子番号は7.42となる[2]．循環器領域における臨床応用の1つとしては，以下の冠動脈内ソフトプラークと線維性プラークの鑑別が挙げられる．東京女子医科大学東医療センター(現・東京女子医科大学附属足立医療センター)の松井らは，1管球Switchingシステムのdual energy CTを用いた検討において，石灰化の主成分とされるヒドロキシアパタイトの実効原子番号は16.1，シュウ酸カルシウムは同13.8，冠動脈壁の石灰化は同13.8±0.8と報告した[3]．同施設の中島らは，1管球Switchingシステムのdual energy CTを用いた検討において，血管内超音波で評価した冠動脈ソフトプラークと線維性プラークの分別を行ったところ，receiver operating characteristic(ROC)解析で，CT値を用いた場合はbest cut off 55 HUでarea under the curve(AUC)が0.79であったのに対し，実効原子番号を用いた場合はbest cut off 9.3でAUCが0.91と，実効原子番号を用いたほうの分別能が有意に優れていたと報告した(P＝0.046)[4]．

電子密度画像

電子密度とは単位体積当たりの電子の個数であり，例えば水の電子密度は3.34×1023となる[2]．電子密度画像の有用性の報告は少ないが，神経膠腫のグレード分類に有用であったとの報告がある[5]．

図3に冠動脈非石灰化プラークの実効原子番号画像，電子密度画像，**図4**に冠動脈周囲脂肪の実効原子番号画像，電子密度画像を示す．

ヨード密度強調画像

関心領域に含まれるヨード密度値(mg/mL)が表示される[2]．通常は造影CTデータを用いて対象臓器への血流情報を示す．

冠動脈周囲脂肪の実効原子番号画像，電子密度画像測定の意義

冠動脈周囲脂肪にTNF-αやインターロイキン-1βやインターロイキン-6等の炎症性サイトカインが分泌されることが明らかで，炎症などが発生し，冠動脈に浸潤し，動脈硬化を起こすことが知られている[6,7]．これまで冠動脈周囲脂肪容積と冠動脈病変の存在や冠動脈イベントとの関連が報告されている[8,9]．動脈硬化を全身の炎症疾患と考えた場合，全体の冠動脈周囲脂肪容積と冠動脈硬化の関連を検討するのは合理的である．しかし局所の冠動脈周囲脂肪の炎症が接する冠動脈に直接動脈硬化を起こすと仮説を立てた場合，局所の冠動脈プラーク所見とその周囲の脂肪組織の性状を比較するほうが高精度ではと考えた．そこで今回我々の検討は，局所の冠動脈周囲脂肪の炎症性変化を新しい指標である実効原子番号，電子密度を使用して接する冠動脈所見と比較，検討した[10](本研究は，“スペクトルCTを用いた冠動脈，大動脈弁，大動脈解離腔，心筋，肺実質の新しい評価法の開発 既存の臨床データを用いた後ろ向き解析”で千葉西総合病院 倫理委員会にて承認番号：TGE02122-025で令和5年6月8日承認された)．結果は**図5**に示す．2層検出器dual energy CTで冠動脈撮影を施行した11症例(男性8例，平均70歳)．症例毎に5か所〔右冠動脈近位部(2か所)，左冠動脈主幹部前方，左回旋枝近位左側，右冠動脈遠位部〕の冠動脈プラークを造影CTよりプ

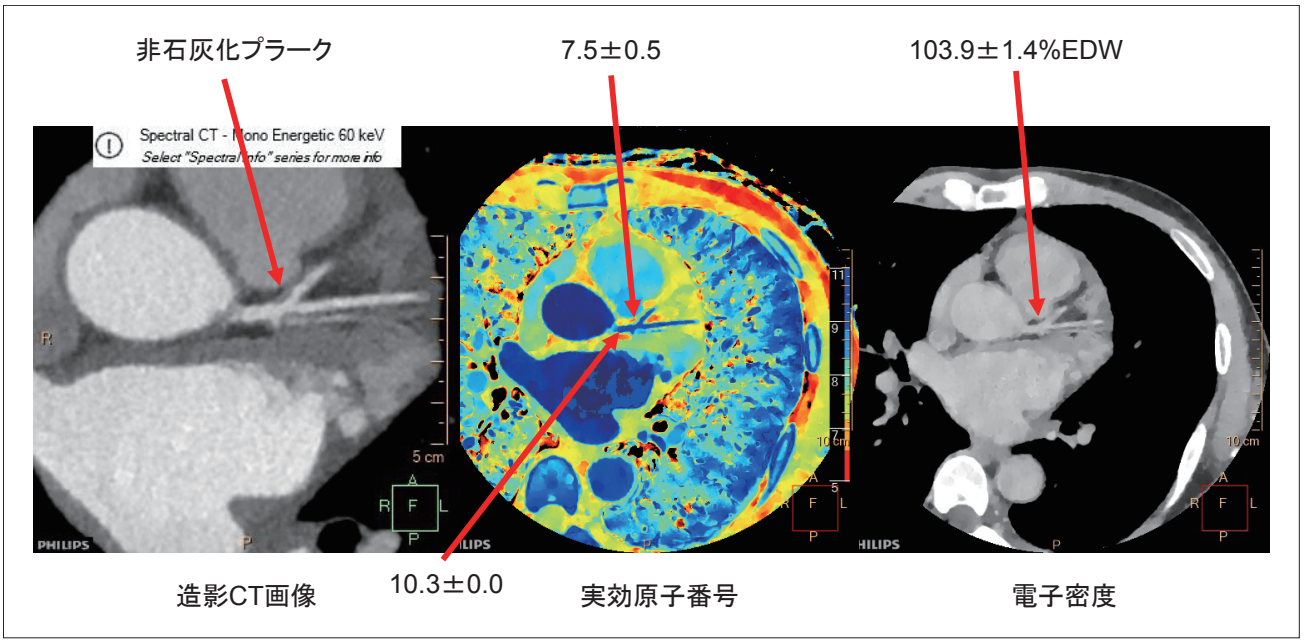

図 3　冠動脈非石灰化プラークの実効原子番号画像，電子密度画像

左：造影 CT で冠動脈非石灰化プラークが左冠動脈前下行枝近位部に観察される．

中央：冠動脈非石灰化プラークの実効原子番号を造影画像上で計測した．非石灰化プラークは 7.5±0.5，左冠動脈主幹部内腔は 10.3±0.0 を示した．

右：冠動脈非石灰化プラークの電子密度を造影画像上で計測した．非石灰化プラークは 103.9±1.4% electron density relative to water(EDW)を示した．

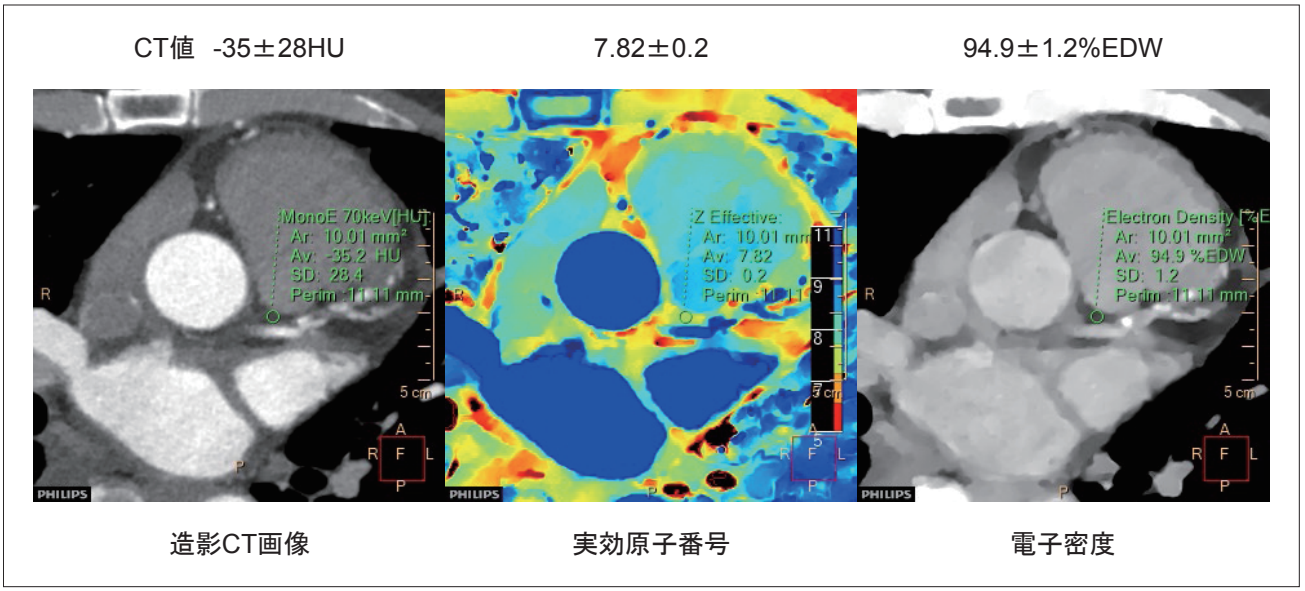

図 4　冠動脈周囲脂肪の実効原子番号画像，電子密度画像

左：左冠動脈主幹部から左前下行枝にかけた混合性プラークの造影 CT 画像．左冠動脈主幹部周囲脂肪の CT 値は－35±28 HU を示した．

中央：同実効原子番号画像を示す．冠動脈周囲脂肪の実効原子番号は 7.82±0.2 を示した．

右：同電子密度画像を示す．冠動脈周囲脂肪の電子密度は 94.9±1.2% electron density relative to water(EDW)を示した．

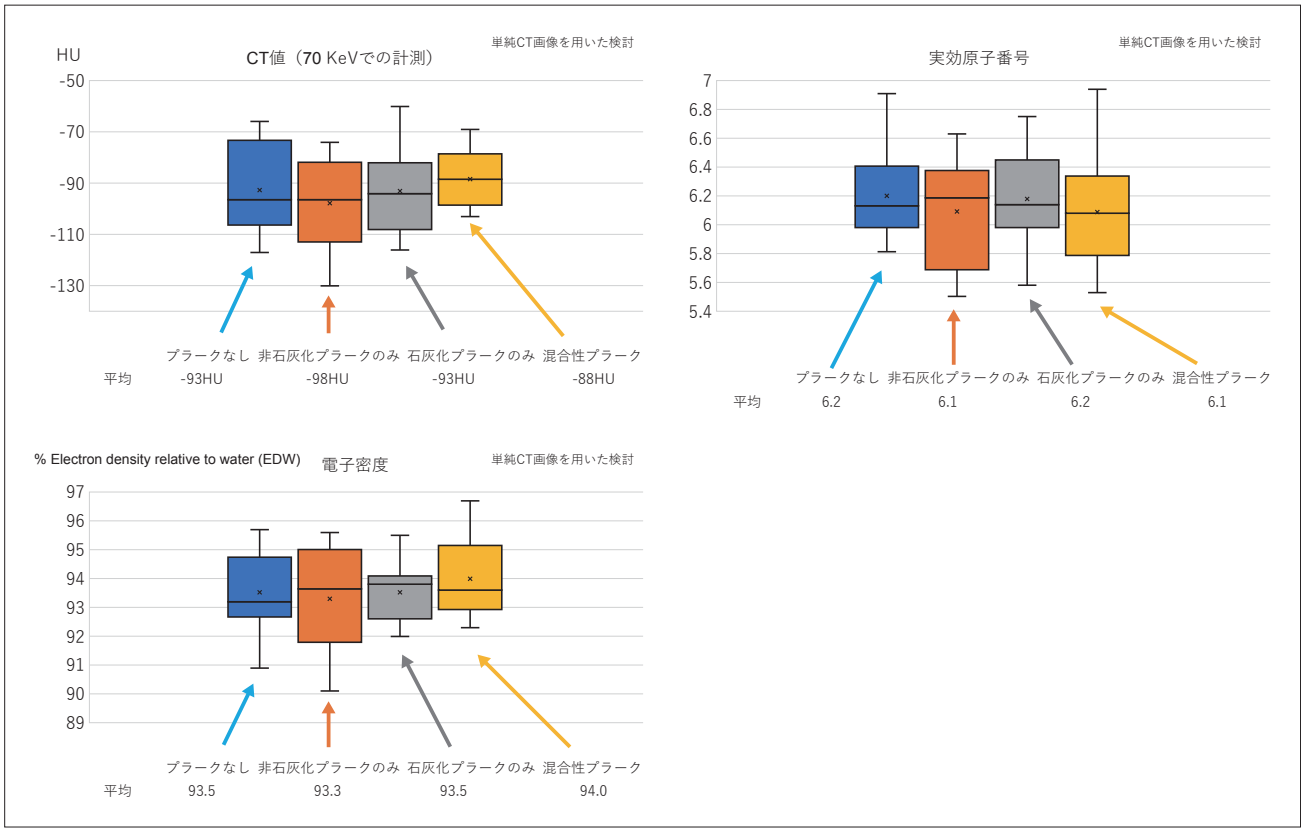

図 5　冠動脈周囲脂肪の CT 値，実効原子番号，電子密度；冠動脈の性状毎の単純 CT での比較

2 層検出器 dual energy CT で冠動脈撮影を施行した 11 症例（男性 8 例，平均 70 歳）．症例毎に 5 か所〔右冠動脈近位部（2 か所），左冠動脈主幹部前方，左回旋枝近位左側，右冠動脈遠位部〕の冠動脈プラークを造影 CT よりプラークなし，非石灰化プラークのみ，石灰化プラークのみ，混合性プラークありと 4 群に分け，その周囲の冠動脈周囲脂肪の単純撮影での CT 値，実効原子番号，電子密度を測定した．現時点で 4 群間に差はなかった．

ラークなし，非石灰化プラークのみ，石灰化プラークのみ，混合性プラークありと 4 群に分け，その周囲の冠動脈周囲脂肪の単純撮影での CT 値，実効原子番号，電子密度を測定したが，現時点で 4 群間に差はなく，現在解析症例数を増やしている．

肺動脈血栓塞栓症への使用

肺動脈血栓塞栓症を診断するのに造影 CT が広く用いられて，肺動脈内の造影欠損を描出している．しかし CT で描出困難な末梢微小肺動脈血栓症でも肺に血流低下や梗塞を起こすことがあり，さらに末梢肺動脈血栓塞栓の読影は難しい．

2 層検出器 dual energy CT ではヨード密度強調画像，実効原子番号画像などを作成でき，それぞれ血流低下，変性した肺を描出することができる．そのためヨード密度強調画像，実効原子番号画像を併用することで，肺動脈血栓塞栓の検出能を向上することが可能である．一方で造影 CT，ヨード密度強調画像，実効原子番号画像を詳細に比較することで，**図 6** で示したように，変性した肺実質領域が血流低下領域にほぼ一致した症例，変性した肺実質領域が血流低下領域より明らかに狭い症例なども存在する．

両者の差については，造影 CT の撮像が造影注入後肺動脈に到達したタイミングで行われ，気管支動脈経由など側副血行のある症例では，そのタイミングでは血流は低下しているが，側副血行により肺実

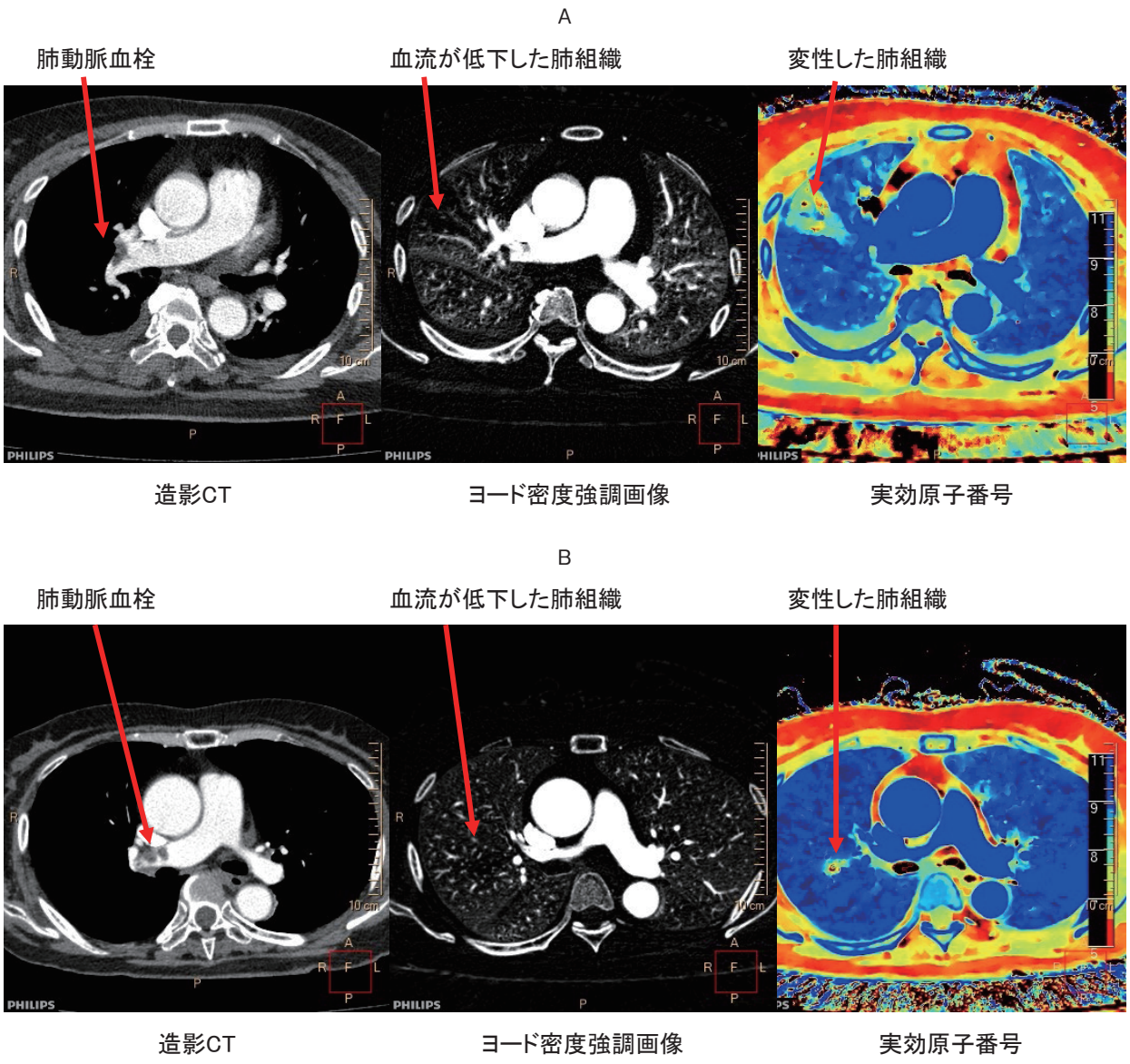

図 6　肺動脈血栓塞栓症の造影 CT，ヨード密度強調画像，実効原子番号画像

A：変性した肺実質領域が血流低下領域にほぼ一致した症例；肺動脈血栓が右肺動脈近位部に観察される(左)．ヨード密度強調画像では血流が低下した肺の領域が黒く観察される(中央)．実効原子番号画像では血流低下領域にほぼ一致した変性した肺の領域がエメラルドグリーンから黄色に明瞭に観察される(右)．

B：変性した肺実質領域が血流低下領域より明らかに狭い症例；肺動脈血栓が右肺動脈近位部に観察される(左)．ヨード密度強調画像では血流が低下した肺の領域が黒く観察される(中央)．実効原子番号画像では血流低下領域より明らかに狭い領域に，変性した肺の領域がエメラルドグリーンから黄色に観察される(右)．

質の変性は免れているため，**図 6B** のようにヨード密度強調画像と実効原子番号画像に差が生じるのではとも考えられる．

また電子密度画像では，造影 CT よりむしろ単純 CT で肺動脈内血栓描出が可能で，腎機能障害例などでは単純 CT のみで肺動脈血栓を評価する時代が来るかもしれない(**図 7**)．

心臓腫瘍への応用

原発性心臓腫瘍は，良性，特に左房粘液腫の頻度が高いが，良性の粘液腫と悪性の肉腫の鑑別は臨床上大変重要である．これまでは辺縁が整か不整か，左房腫瘍であれば右房，右室，肺静脈への浸潤の有無などで評価し，その後 FDG(放射性フッ素を付加したブドウ糖)Positron Emission Tomography などで悪性か良性などを診断していた．今回病理学的に内膜肉腫と診断された心臓腫瘍症例で，心臓腫瘍が造影データの実効原子番号画像でモザイクパターンを示していた症例を経験した(**図 8A**)．念のため，左房粘液腫と診断された症例でも実効原子番号画像を確認したところ，モザイクパターンはなかった(**図 8B**)．内膜肉腫の病理標本より，モザイクパターンは，構成成分が多様というより，細胞の密集度が不均一なために生じた可能性もあるとのことであった．一方で単純 CT ではモザイクパターンは見られなかったことより，実効原子番号画像でのモザイクパターンの有無により粘液腫と内膜肉腫の鑑別が可能かは，今後症例数を増やしての検討が必要である．

先天性心疾患への応用

解剖，血流情報が必要な複雑な心血管奇形の診断にも有用である．**図 9** に息切れで来院，経胸壁心臓超音波でバルサルバ洞動脈瘤破裂が疑われた症例に，2 層検出器 dual energy CT を行い，右室圧負荷所見，正確な解剖学的異常，心室中隔欠損の両方向シャントなどが評価できた．

まとめ

2 層検出器 dual energy CT を用いることでこれまでと異なる冠動脈プラーク，冠動脈周囲脂肪，肺動脈血栓，心臓腫瘍，先天性心疾患の評価が可能であり，本 CT の特性を詳細に把握する必要がある．

文　献

1) 宿谷　篤，橋本慎也，山崎隆広，ほか：2 層検出器搭載 128 列/256 スライススペクトラル CT の有用性と可能性．*Innervision* 2023；**38**：14-18
2) 粟井和夫，檜垣　徹：Dual-energy CT の基本アプリケーション．粟井和夫・編：Dual-energy CT 原理を理解し臨床で活用する．東京：メジカルビュー；2019. p.32-44
3) Matsui K, Machida H, Mitsuhashi T, et al：Analysis of coronary arterial calcification components with coronary CT angiography using single-source dual-energy CT with fast tube voltage switching. *Int J Cardiovasc Imaging* 2015；**31**：639-647
4) Nakajima S, Ito H, Mitsuhashi T, et al：Clinical application of effective atomic number for classifying non-calcified coronary plaques by dual-energy computed tomography. *Atherosclerosis* 2017；**261**：138-143
5) Kaichi Y, Tatsugami F, Nakamura Y, et al：Improved differentiation between high- and low-grade gliomas by combining dual-energy CT analysis and perfusion CT. *Medicine*(*Baltimore*) 2018；**97**：e11670.
6) Mazurek T, Zhang L, Zalewski A, et al：Human epicardial adipose tissue is a source of inflammatory mediators. *Circulation* 2003；**108**：2460-2466
7) Tanaka K, Sata M：Possible roles of epicardial adipose tissue in the pathogenesis of coronary atherosclerosis. *Ann Nucl Cardiol* 2018；**4**：5-10
8) West HW, Siddique M, Williams MC；ORFAN Investigators：Deep-Learning for Epicardial Adipose Tissue Assessment With Computed Tomography：Implications for Cardiovascular Risk Prediction. *JACC Cardiovasc Imaging* 2023；**16**：800-816
9) Liu J, Fan W, Liu Y, et al：Association of Epicardial and Pericardial Adipose Tissue Volumes with Coronary Artery Calcification. *Int Heart J* 2022；**63**：1019-1025
10) 船橋伸禎，宿谷　篤，三角和雄：2 層検出器をもつスペクトラル CT が臨床にもたらすインパクト．医学のあゆみ 2023；**287**：529-532

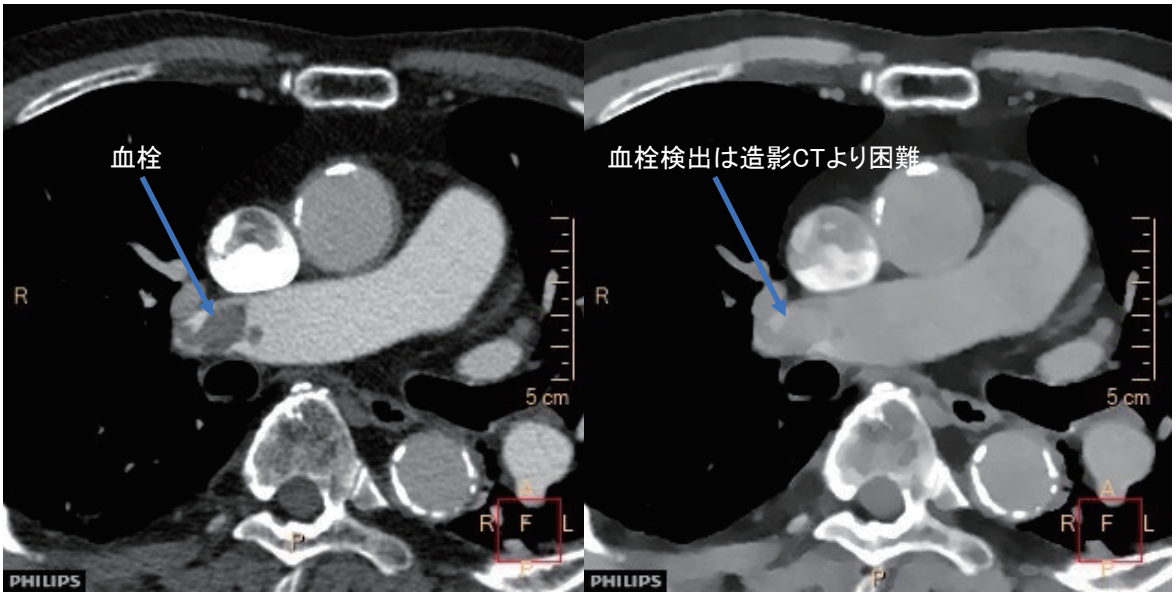

図 7　肺動脈血栓塞栓症における造影 CT，単純 CT での電子密度画像

A：造影 CT と電子密度画像；通常の造影 CT で右肺動脈近位部に明瞭に観察される（左）．電子密度画像では血栓の診断は困難である（右）．

B：単純 CT と電子密度画像；通常の単純 CT で右肺動脈近位部に高い CT 値が観察されるが血栓か不明瞭である（左）．電子密度画像では明瞭に高輝度の血栓と診断できる（右）．

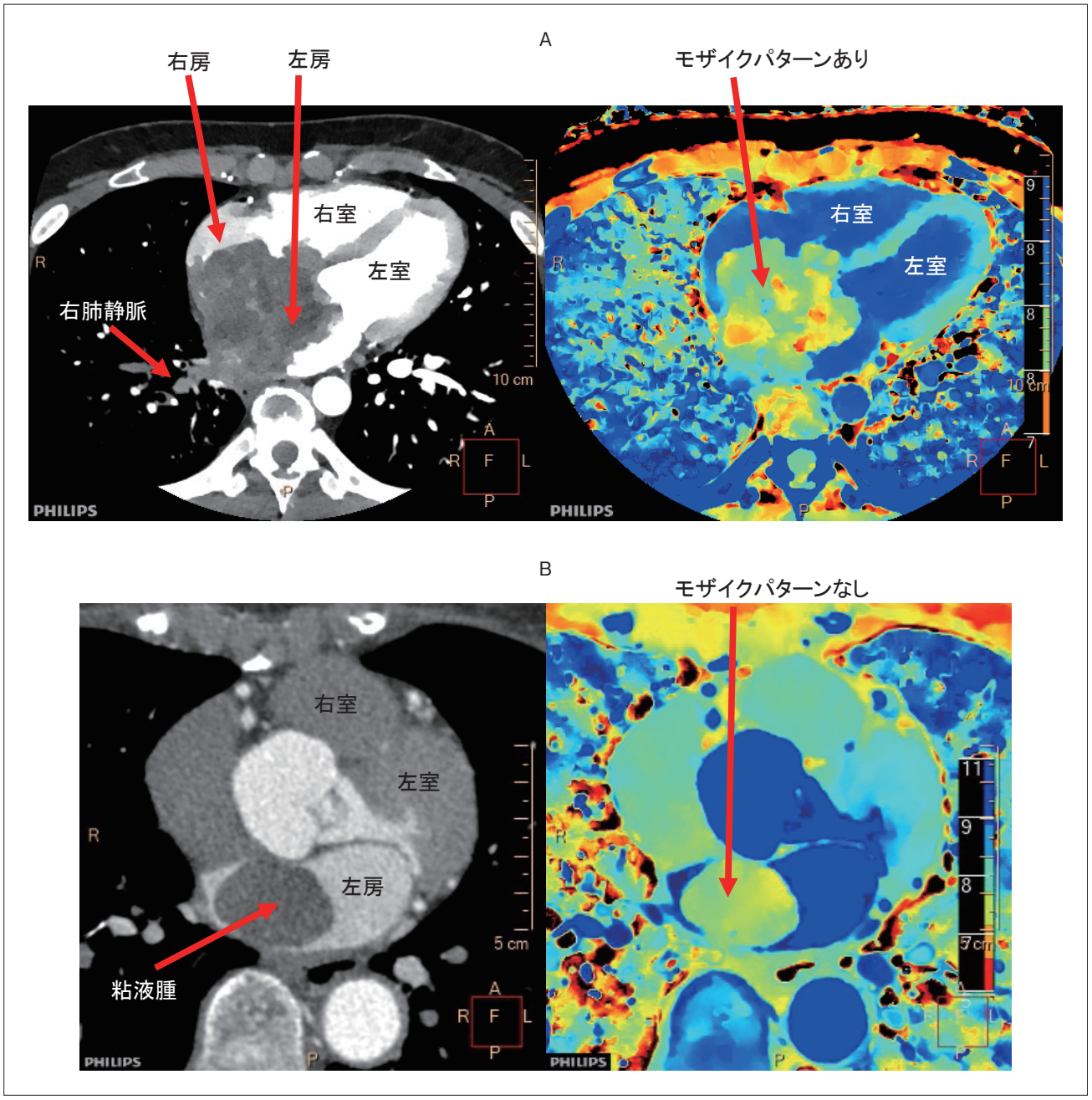

図 8　心臓腫瘍の造影された仮想単色 X 線エネルギー CT 画像，実効原子番号画像

A：MDM2 遺伝子増幅（FISH＝fluorescence in situ Hybridization）など病理学的に内膜肉腫と診断された症例
左：造影早期仮想単色 X 線エネルギー CT 画像（低エネルギーの 40 KeV）；辺縁不整，CT 値不均一な心臓内の塊が左房，右房，右室，そして右肺静脈に観察される．
右：実効原子番号画像；不均一なモザイクパターンが観察される．
B：病理学的に粘液腫と診断された症例
左：造影早期仮想単色 X 線エネルギー CT 画像（通常エネルギーの 70 KeV）；辺縁整，CT 値均一な心臓内の塊が左房に観察される．
右：実効原子番号画像；塊の内容は比較的均一でモザイクパターンは観察されない．

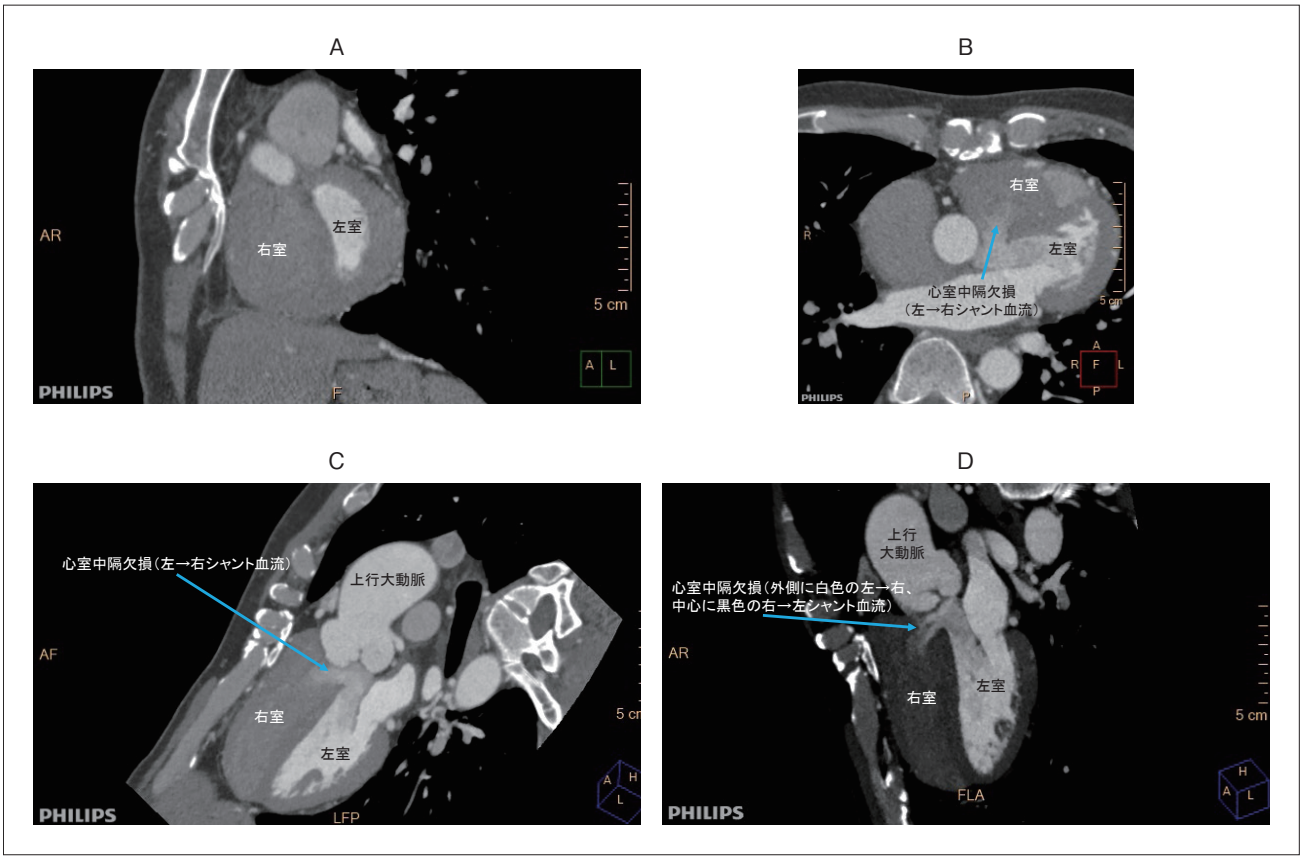

図 9　息切れで来院，経胸壁心臓超音波でバルサルバ洞動脈瘤破裂が疑われた症例の造影仮想単色 X 線エネルギー CT 画像（通常エネルギーの 70 KeV）

A：左室短軸画像（収縮末期）；心室中隔の扁平化，左室の変形が観察され，右室圧負荷所見の存在が考えられる．
B：左室流入路レベルの軸位横断像；左室流出路で左→右シャント血流の心室中隔欠損が観察される．
C：左室流出路レベルの多断面再構成画像；左→右シャント血流の心室中隔欠損がバルサルバ洞直下に見られ，Kirklin-II 型膜様部欠損型と考えられ，経胸壁心臓超音波でバルサルバ洞動脈瘤破裂に見えたと考えられる．
D：左室流出路レベルの多断面再構成画像；window level，window width を調整．
心室中隔欠損の左→右シャント血流の中心に右→左シャント血流も認められ，A の右室圧負荷所見と矛盾しない．